

COMPROMETIDOS CON LA SALUD DE TU ANIMAL DE COMPAÑÍA

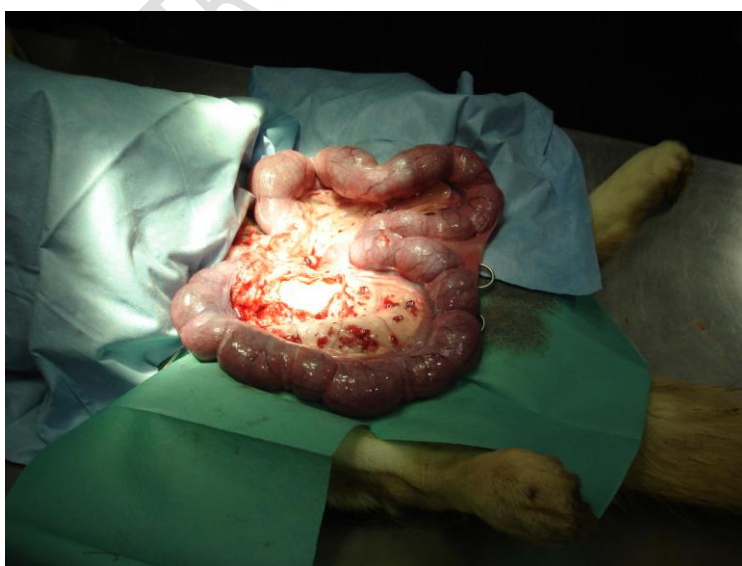PIOMETRA AVANZADA EN HUSKY

Snow es una perra Husky que se presentó en la clínica presentando una descarga vulvar profusa, con contenido seroso/purulento. Según el dueño ya llevaba bastantes días algo apática y decaída.

Tras la exploración pertinente, se observa que Snow presenta fiebre alta, la frecuencia respiratoria está aumentada y la cardíaca débil y aumentada. El hemograma presenta el número de leucocitos muy elevados, por lo que se sospecha inmediatamente de una piometra (útero infectado).

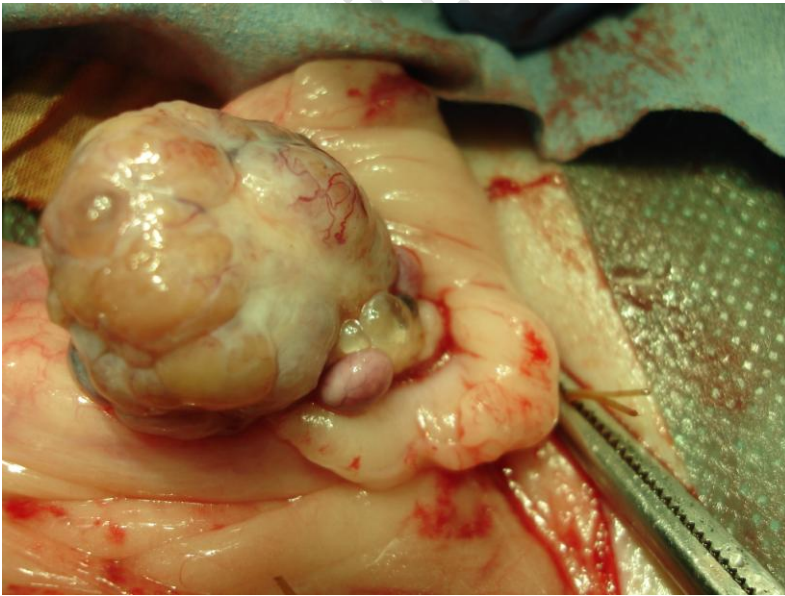
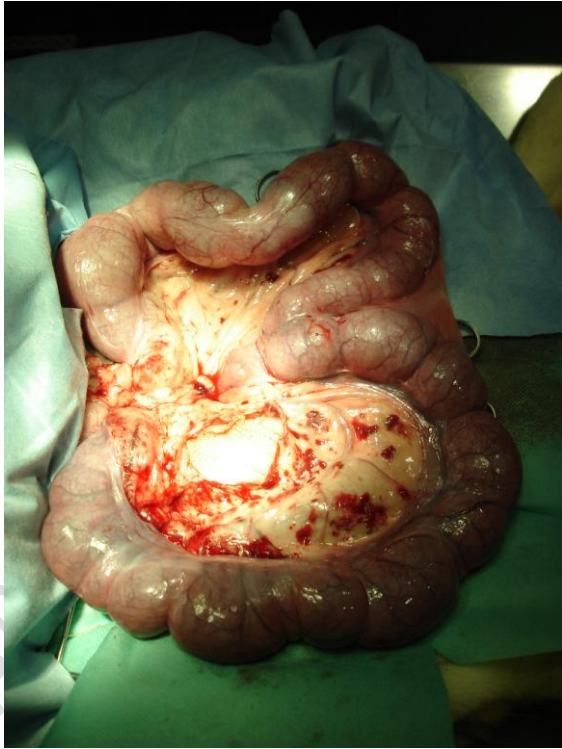Se aconseja la Ovariohisterectomía (extirpación de ovarios y útero) a la mayor brevedad posible, consiguiéndose la conformidad de los dueños.

Efectivamente, se trataba de una piometra en un estado muy avanzado, siendo las imágenes obtenidas durante la cirugía las siguientes:



Aquí se observa el tamaño de los cuernos uterinos en comparación con el del animal. Existe una gran cantidad de contenido infectado en el interior que es lo que ha provocado la exagerada distensión de los cuernos.

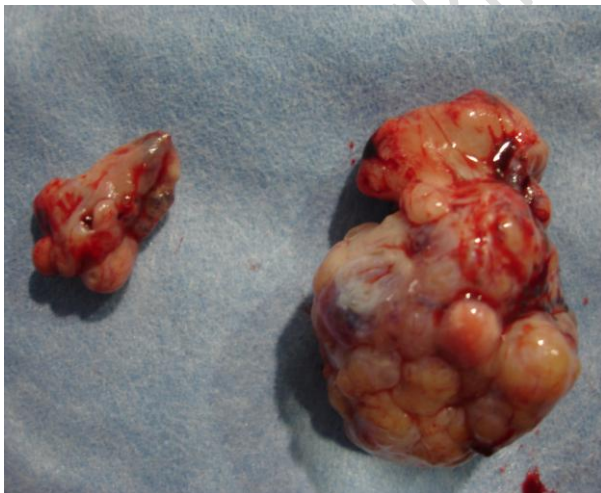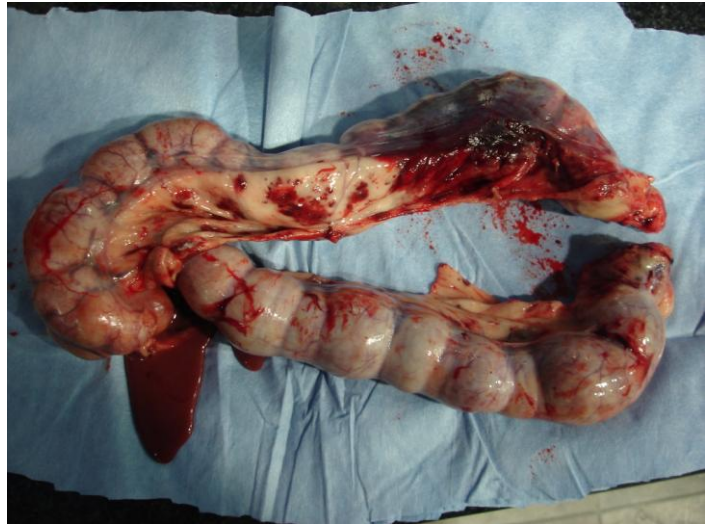En esta segunda imagen se observa el mesenterio completamente hemorrágico debido a la infección existente en la zona.



En esta foto se ve lo que muy probablemente haya desencadenado el problema, ya que en sus doce años de vida la perra no gestó, y esto produjo que no hubiese autolimpieza (descamación completa del miometro en el momento del parto al desprenderse la placenta de las microvellosidades endometriales), mecanismo que favorece una vida reproductiva sana de la hembra. En la

imagen se ve por un lado una gran cantidad de folículos y por otro la formación de quistes alrededor del ovario.

Aquí se aprecia los cuernos del útero y parte del cuerpo uterino una vez extirpados. Si el proceso se hubiera dejado desarrollar más, podría haber habido un desgarro y rotura con la consecuente infección generalizada que podría haber sido mortal.



Por último véase la diferencia de tamaño entre los dos ovarios. Uno de ellos se presenta repleto de folículos y quistes, mientras que el otro (el pequeño) no.

Tras la operación Snow fue tratada con una fuerte antibioterapia durante al menos 10 días. Al principio estuvo dos o tres días descargando aún un poco de líquido por la vulva; pero este flujo ya se cortó, y actualmente está completamente recuperada.